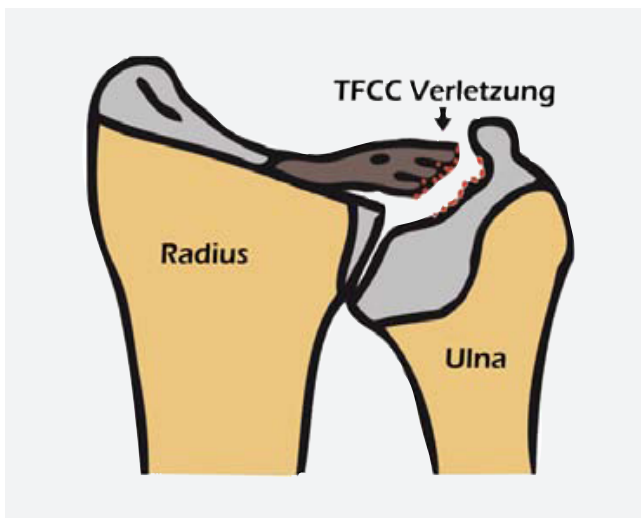


## Arthroskopie des Handgelenks

Die Handgelenkarthroskopie ist ein mittlerweile nicht mehr aus der Handchirurgie wegzudenkendes, minimal-invasives und komplikationsarmes Operationsverfahren. Anders als bei der MRT-Untersuchung können hier viele Erkrankungen und Verletzungen noch besser erkannt und häufig sogar direkt behandelt werden.



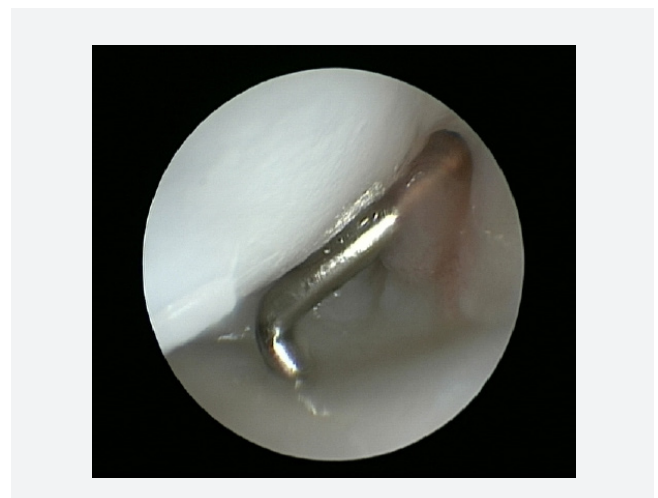
Die Verletzung des TFCC Komplexes führt zu Beschwerden im Handgelenk. Mit der Arthroskopie kann diese Verletzung behandelt werden.

### Hintergrund

Die Technik der Arthroskopie (Gelenkspiegelung) hat die orthopädische Chirurgie revolutioniert. Sie ermöglicht eine Untersuchung mit gleichzeitiger Behandlung intraartikulärer Erkrankungen und Verletzungen. Die erste Arthroskopie führte 1918 Takagi in Japan und Bircher in der Schweiz durch. Watanabe entfernte 1950 den ersten Gelenkkörper am Kniegelenk arthroskopisch. Bald darauf wurde die Technik der Arthroskopie auch an anderen Gelenken des Körpers, so auch am Handgelenk etabliert. Bei der Arthroskopie werden durch kleine definierte Hautschnitte, so genannte „Portale“, Kamera und Arbeitsinstrumente in das Handgelenk eingeführt. Nach einem einheitlichen Schema wird das Handgelenk dann beurteilt: Zunächst wird das Radiokarpalgelenk untersucht, Bänder und Knorpel inspiziert, das Ulnokarpalgelenk mit triangulärem fibrocartilaginären Complex (TFCC) bzw. Discus triangularis geprüft und später das Mediocarpalgelenk beurteilt. Nach dieser genauen Untersuchung, erfolgt die auf die Erkrankungen abgestimmte arthroskopische Therapie.

### Indikationen

Die Indikationen zur arthroskopischen Operation am Handgelenk sind vielfältig. So können Bandverletzungen, Ganglien, intercarpale Instabilitäten, unklare Handgelenkschmerzen, Pathologien des distalen Radioulnargelenkes, Synovitiden und freie Gelenkkörper erkannt und behandelt werden. Die Handgelenkarthroskopie ist der Goldstandard bei der Diagnostik und Therapie des TFCC (Discus triangularis - siehe Bild). Er verursacht bei seiner Verletzung fast immer ulnare Handgelenksbeschwerden, welche bei Greifaktivitäten der Hand unter Belastung besonders unangenehm sein können. Sein Abriss kann zu einer Instabilität des Handgelenks mit Schmerzen und Arthrose führen. Bei einigen Verletzungen reicht es aus den TFCC zu glätten (Débridement), andere Verletzungen müssen genäht oder gar an der Ansatzstelle am Knochen, z.B. mit einem Knochenanker zurückfixiert werden. Auch andere Verletzungen, wie Bandrupturen im Handwurzelbereich, können mit der Handgelenkarthroskopie besonders gut beurteilt und teilweise direkt behandelt werden. Handgelenksganglien z.B. können ohne grosse Operationswunden reseziert, Synovitiden und freie Gelenkkörper entfernt, Bänder genäht und Knorpelflächen beurteilt werden.



Blick ins Handgelenk mit der Kamera.