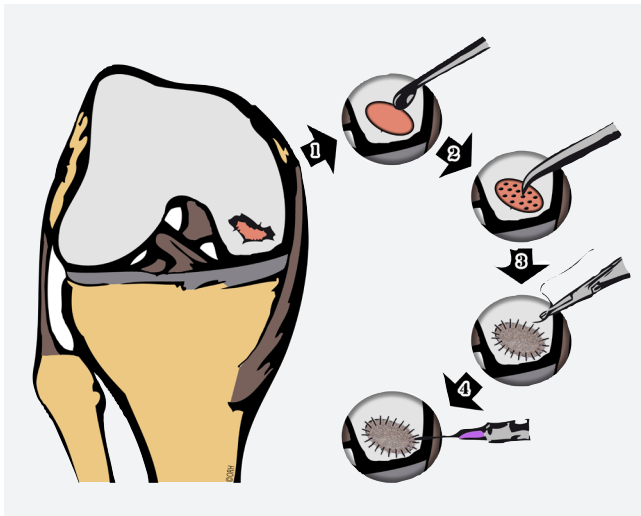


Knorpel Regeneration

Isolierte Knorpelschäden am Kniegelenk sind häufig. Da der Gelenkknorpel kaum Selbstheilungspotential hat, verschlechtert sich der Knorpelschaden über die Jahre und führt nach meistens vielen Jahren zu einer Arthrose. Um dieser Entwicklung entgegenzuwirken sind neue innovative Techniken entwickelt worden, welche eine Regeneration des Gelenkknorpels bewirken.



Die AMIC Technik zur Behandlung von isolierten Knorpeldefekten:

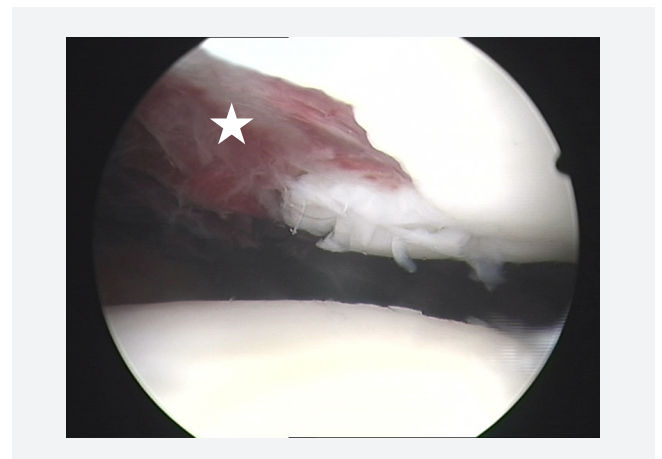
1. Säuberung und Anfrischung des Defektes
2. Kleine Bohrungen (Microfraktur) mit einer Aaale rekrutieren Stammzellen aus dem angrenzenden Knochen
3. Vorsichtiges Aufnähen einer Kollagen-Membran
4. Versiegelung mit Fibrinkleber

Hintergrund und Abklärung

Knorpelschäden am Kniegelenk werden immer häufiger beobachtet. Dies kann damit erklärt werden, dass uns heute auf der einen Seite immer bessere diagnostische Methoden - namentlich die Magnetresonanztomographie (MRI) - zur Verfügung stehen. Damit können immer kleinere Knorpelverletzungen früher und präziser erkannt werden. Auf der anderen Seite trägt das moderne Freizeitverhalten mit risikoreichen Aktivitäten zu einer Häufung von Verletzungen bei. Unbehandelte Knorpelschäden entwickeln sich über Jahre hinweg zu einer Arthrose (grossflächiger Knorpelschaden), welche auch wegen unserer alternden Gesellschaft immer häufiger beobachtet wird.

Die Behandlungsmöglichkeiten

Bei kleinflächigen und isolierten Knorpelschäden stehen uns neue und innovative Methoden zur Verfügung um eine Knorpelregeneration zu bewirken. In einfachen Fällen und bei jungen Patienten kann das Selbstheilungspotenzial des Körpers ausgenutzt werden, indem durch kleine Bohrungen Stammzellen aus dem darunterliegenden Knochen rekrutiert werden (Anbohrung oder Mikrofraktur-Technik). Bei komplexeren Fällen wird die Knorpelschicht durch eine zusätzliche Kollagen-Membran oder in gewissen Fällen auch durch gezüchtete Knorpelzellen aufgebaut (AMIC-Technik - Autologous Martix Induced Chondrogenesis oder ACI-Technik - Autologous Chondrocyte Implantation). Alternativ können auch ganze Knorpel-Knochen Zylinder Transplantiert werden (Mosaikplastik). Ist die Abnutzung schon fortgeschritten, führen die erwähnten Methoden nicht zum Erfolg. Bei jüngeren und aktiven Patienten kann in geeigneten Fällen durch eine Achskorrektur das Körpergewicht vom geschädigten auf den noch gesunden Gelenkteil verlagert werden (siehe Patienteninformation Achskorrektur am Knie).



Blick ins Kniegelenk mit der Kamera (Arthroskopie): Es zeigt sich ein tiefer, isolierter Knorpelschaden ★.